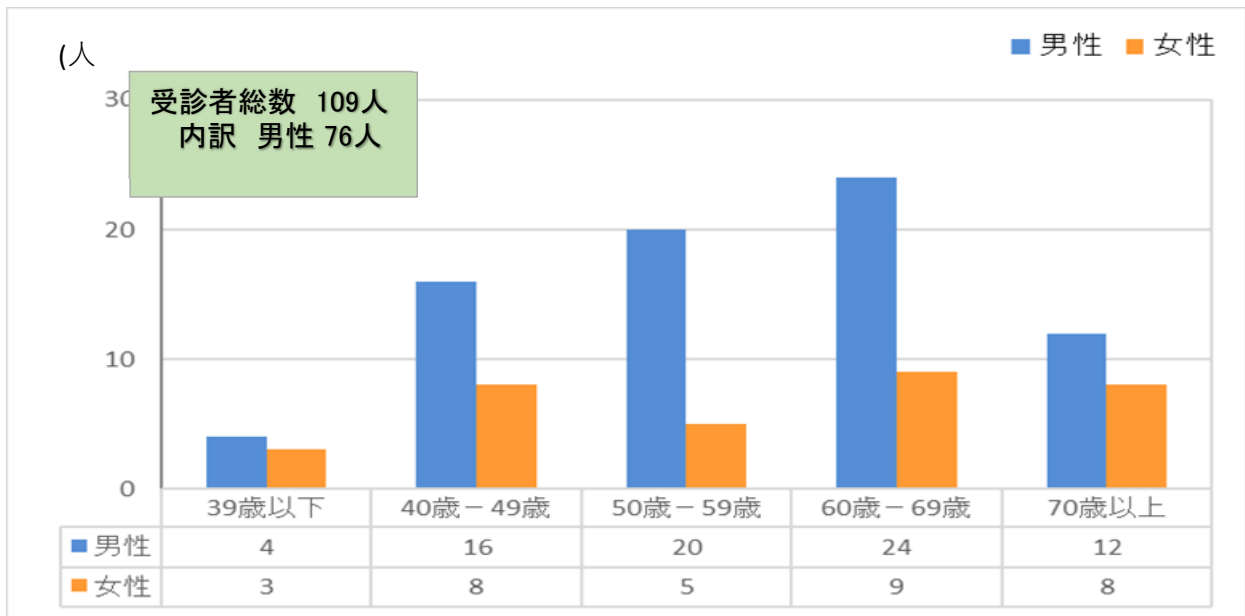


PETがん健診

性・年齢別構成



PET検査所見

	部位	所見	最終所見
1	甲状腺	甲状腺右葉腫瘍	不明
2	両側肺門縦隔	多数のリンパ節腫大	サルコイドーシス疑い
3	甲状腺	甲状腺腫疑い	経過観察(主治医あり)
4	歯肉・歯根	歯根部、右下歯肉炎症疑い	経過観察
5	胸部	右肺尖部不整形結節	精査中(静岡県立総合病院:森田先生)
6	胸部	すりガラス影、索状影、牽引性気管支拡張像	サルコイドーシス疑い
7	直腸	直腸限局性集積	精査中(静岡県立総合病院:川合先生)
	子宮体部	子宮体部限局性集積	異常なし
	右声帯	右声帯限局性集積	異常なし
8	尿管	右水腎症	精査中(静岡県立総合病院:白石先生)
9	左乳房	左乳房限局性集積	経過観察
10	腹部大動脈	FDG陽性リンパ節	低悪性度リンパ腫 経過観察
11	扁桃腺	両側口蓋扁桃肥大	経過観察
	頸部リンパ節	両側頸部リンパ節腫大	経過観察
12	胸部	複数の胸部リンパ節腫大	サルコイドーシス疑い
13	右声帯	右声帯限局性集積	異常なし

有所見者数	13
正常者数	96
合計	109

有所見(FDG陽性) 13/109=11.9%

PETがん健診の受診者は109人、このうち有所見者数は13人(11.9%)でした。
PET検査でのがん発見は今年度は1名でした。